

# اختلالات هماتولوژیکی در لوپوس سیستمیک

● دکتر ناهید نصیری

دکترای تخصصی خون شناسی، عضو هیئت علمی دانشگاه علوم پزشکی شیراز

● دکتر حبیب اله گل افشان

دکترای علوم آزمایشگاهی، دکترای تخصصی خون شناسی عضو هیئت علمی دانشگاه علوم پزشکی شیراز

[golafshanh@sums.ac.ir](mailto:golafshanh@sums.ac.ir)

## چکیده

بیماری لوپوس سیستمیک یک بیماری خود ایمنی با درگیری چند ارگان می باشد. از شایع ترین تظاهرات هماتولوژی آن می توان به کم خونی، لکوپنی، ترومبوسیتوپنی و سندرم ضد فسفولیپید اشاره کرد که با سقط مکرر و استعداد به لختگی همراه است. فیبروز خود ایمن مغز استخوان یکی دیگر از عوارض بیماری های اتوایمیون به ویژه لوپوس سیستمیک است که بایستی با دقت از فیبروز اولیه ایدیوپاتیک افتراق داده شود.

**کلمات کلیدی:** فیبروز خود ایمن مغز استخوان، تظاهرات هماتولوژیکی، لوپوس سیستمیک

اختلالات هماتولوژیکی در درصد بالایی از بیماران مبتلا به لوپوس گزارش شده است. کم خونی، لکوپنی، ترومبوسیتوپنی، سندرم ضدفسفولیپید و فیبروز اتوایمیون مغز استخوان برخی از این موارد هستند.

تظاهرات هماتولوژیکی به قدری شایع است که برای هر فرد به ویژه خانم با کم خونی همولیتیک و رتیکولوسیتوز و یا لکوپنی  $4000/mm^3 <$  و یا لنفوپنی کمتر از  $1500$  در میلی متر مکعب و یا ترومبوسیتوپنی کمتر از  $100000$  در غیاب مصرف دارو بایستی اقدام به انجام تست های اختصاصی لوپوس کرد.

کم خونی در بیماران مبتلا به لوپوس در گستره ای از

آنمی های بیماری های مزمن (به علت ترشح سایتوکاین های باز دارنده بافت خون ساز و مسدود بودن کانال های فروپورتین ناشی از افزایش هپسیدین)، آنمی فقر آهن و آنمی ناشی از نارسایی کلیه به علت هدف قرار گرفتن این ارگان در لوپوس و در نتیجه کاهش سطح اریتروپویتین مشاهده می گردد. (۱)

استفاده طولانی مدت از کورتیکواستروئیدها و منوراژی با آنمی فقر آهن همراه می گردد. کم خونی اتوایمیون با آزمایش مثبت کومبز مستقیم در تعدادی از بیماران مشاهده گردیده و این حالت ممکن است با نارسایی شدید کلیه، تشنج و سروزیت (Serositis) همراه گردد.

به ندرت کم خونی های دیگری از قبیل آپلازی خالص گلبول های قرمز و کم خونی آپلاستیک گزارش گردیده است.

لنفوپنی در بیماران لوپوس در ارتباط با فعالیت بیماری است. کاهش سلول های B و T و افزایش سلول های NK مشاهده گردیده است. افزایش سطح اینترفرون آلفا نسبت عکس با شمارش لکوسیت ها دارد و از طرفی تجویز داروهای سرکوب گر ایمنی مانند آزوتیوپرین و یا سیکلوفسفامید افت گلبول های سفید را شدت می بخشد.

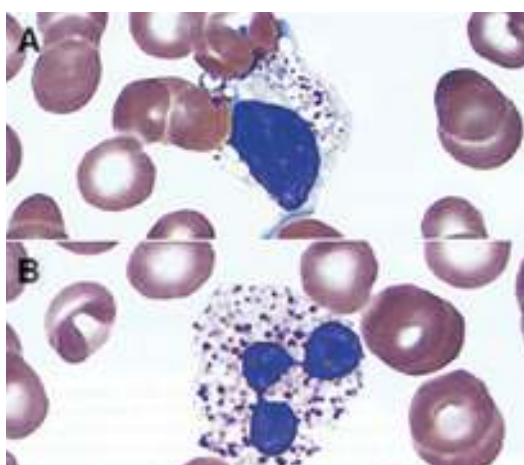
آنتی بادی های ضد نوتروفیلی و محرک القا کننده آپوپتوز (TNF-related apoptosis-inducing ligand (TRAIL)) موجب

مختلفی از جمله هپاتیت C، عفونت با هلیکوباکتر پیلوری، پرکاری سمی تیروئید، HIV و سندرم اوانز بروز می‌کند قبل از هر تصمیمی بایستی آزمایش‌های مربوطه را طبق جدول زیر برای هر بیمار با تصویر ترومبوسیتوپنی ایمونولوژیک که با کاهش پلاکت‌ها و سایز بزرگ پلاکت نمایان می‌شود انجام داد.

American Society of Hematology	International Consensus Report	McMaster ITP Registry
<ul style="list-style-type: none"> <li>◆ CBC</li> <li>◆ Peripheral Smear</li> <li>◆ HIV</li> <li>◆ Hepatitis B and C</li> <li>◆ Further testing determined by history and CBC</li> </ul>	<ul style="list-style-type: none"> <li>◆ CBC</li> <li>◆ Reticulocytes</li> <li>◆ Peripheral Smear</li> <li>◆ HIV</li> <li>◆ Hepatitis B and C</li> <li>◆ Immunoglobulins</li> <li>◆ DAT</li> <li>◆ H. Pylori</li> <li>◆ Bone Marrow Biopsy</li> <li>◆ Blood Type</li> </ul>	<ul style="list-style-type: none"> <li>◆ CBC</li> <li>◆ Reticulocytes</li> <li>◆ Peripheral Smear</li> <li>◆ HIV</li> <li>◆ Hepatitis B and C</li> <li>◆ Immunoglobulins</li> <li>◆ DAT</li> <li>◆ H. Pylori</li> <li>◆ Bone Marrow Biopsy</li> <li>◆ SPT</li> <li>◆ TSI</li> <li>◆ ANA, ACA, ANI</li> <li>◆ Abdominal US</li> </ul>

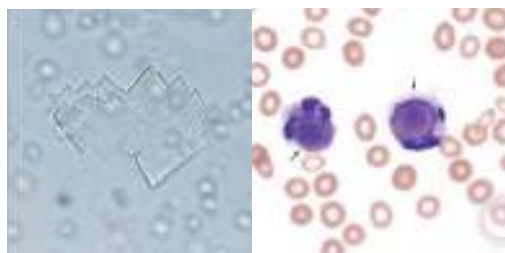
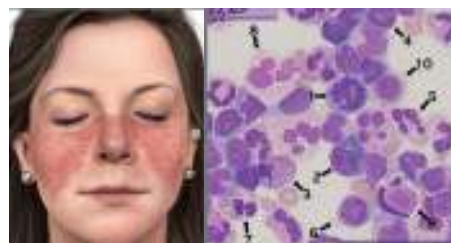پان سائیتوپنی در لوپوس به علت نارسایی مغز استخوان و فعال شدن سیستمیک ماکروفاژها گزارش گردیده است که با تب، کاهش وزن، آرتریت، بزرگی کبد و طحال همراه می‌گردد. سندرم ضد فسفولیپید با سقط مکرر و پدیده‌های لختگی در شریان و ورید همراهی دارد.

گفتنی است که تجویز داروی هیدروکسی کوئینولون حالتی شبیه به آنومالی آلدِر ریلی در گلبول‌های سفید ایجاد می‌کند و از این رو پرسش سابقه دارویی در هنگام مواجهه با این مورفولوژی الزامی است.



مشاهده گرانول‌های تیره و نامنظم شبیه آنومالی آلدِر ریلی در بیماری که داروی کلروکوئین مصرف می‌کند

کاهش نوتروفیل در بیماران می‌گردد. درمان با استروئید موجب کاهش سطح اتوزینوفیل و بازوفیل می‌شود. آنتی‌بادی‌های ضد فسفولیپیدی و آنتی‌بادی علیه آنتی‌ژن‌های پلاکتی علت شایع ترومبوسیتوپنی می‌باشد که تا ۳۰٪ بیماران را مبتلا می‌کند. (۳)



با توجه به این که کمپلکس‌های ایمنی تمایل به رسوب بر روی پرده‌های سرورال دارند از این رو جمع شدن مایع (افیوژن) پلورال و پره کارد در بیماران مبتلا به لوپوس شایع است. جمع شدن طولانی مدت مایع در غالب موارد به صورت کیلوس کاذب در می‌آید که به آن رنگ شیری یا سبز شیری رنگ می‌دهد. کیلوس کاذب در افیوژن‌های روماتیسمی، سلی و میکس آدم گزارش گردیده و رنگ شیری آن ناشی از حل شدن غشای لکوسیت‌ها و آزاد شدن چربی به درون مایع است. آزمایش میکروسکوپی مایع مخلوطی از سلول‌های نوتروفیل، لنفوسیت، منوسیت و حتی پلاسماسل را نشان می‌دهد و احتمال مشاهده کریستال کلسترول در این گونه افیوژن‌های طولانی مدت (Long standing) وجود دارد. گاهی می‌توان سلول LE یا سلول لوپوس را در افیوژن‌های لوپوس مشاهده کرد که تولید آن در رابطه با حضور آنتی‌بادی علیه هسته و فعالیت کمپلمان است. (۷)

از آنجایی که ترومبوسیتوپنی ایمونولوژیک (ITP) در موارد



با کم خون‌های همولیتیک خود ایمن، ترومبوسیتوپنی ایمنولوژیک و سندرم اوانز همراهی دارد. (۴)

<b>Infectious diseases</b>
- Tuberculosis
<b>Endocrine disorders</b>
- Hyperparathyroidism (primary or secondary)
- Vitamin D deficiency (nutritional or rickets)
- Osteomalacia
<b>Autoimmune disorders</b>
- Systemic lupus erythematosus
- Sjögren syndrome
- Systemic sclerosis
- Primary autoimmune myelofibrosis
- Connective tissue disease
<b>Hematologic malignancies</b>
- Myeloproliferative neoplasms (primary myelofibrosis, polycythemia vera, essential thrombocythemia)
- Myelodysplastic syndrome
- Chronic myelogenous leukemia
- Hodgkin lymphoma
- Non-Hodgkin lymphoma
- Acute myeloid leukemia (particularly acute megakaryoblastic leukemia)
- Acute lymphoblastic leukemia
- Adult T-cell leukemia/lymphoma
- Multiple myeloma
- Systemic mastocytosis
<b>Other hematologic conditions</b>
- Paroxysmal nocturnal hemoglobinuria
- Gray platelet syndrome
<b>Drug-associated conditions</b>
- Thrombopoietin receptor agonist toxicity
<b>Other</b>
- Primary hyperemphic osteoarthropathy
- Paget disease
- Metastatic solid malignancies

### لیست بیماری‌هایی که امکان دارد با فیبروز مغز استخوان همراه گردد

مطالعات نشان داده است که در حتی تا ۴۰ درصد بیماران مبتلا به ITP درجاتی از فیبروز مغز استخوان که در اکثر موارد فیبروز رتیلولین خفیف است مشاهده می‌شود. افتراق AIMF (میلو فیبروز خود ایمن) از PMF (میلو فیبروز اولیه بافت خون ساز) از نظر پیش آگهی، درمان و سیر بالینی بسیار حائز اهمیت است و مشکل این است که گاهی تست‌های سرولوژی اتو ایمنون در هر دو مورد مثبت است و شکل گیری فیبروز در هر دو مورد ناشی از ترشح سایتوکاین‌ها به ویژه  $TGF-\beta$ ، اینترفرون گاما، IL-8، IL-12، IL-17 و لیپوکالین ۲ (LCN2) می‌باشد که در فیبروز اتو ایمنون از خوشه‌های لنفوسیتی در مغز استخوان ترشح گردیده و در فیبروز اولیه بافت مغز استخوان از مگا کاربوسیت‌ها و پلاکت‌ها سرچشمه می‌گیرند. به دلیل

فیبروز مغز استخوان یک یافته بافت شناسی است که در مواردی از قبیل بدخیمی‌های بافت خون ساز، اختلالات غدد اندوکراین، بیماری‌های خود ایمن و عفونت‌ها رخ می‌دهد. فیبروز اتو ایمنون یک یافته غیر معمول مغز استخوان است که ممکن است با بیماری اتو ایمنون واضح همراهی داشته باشد و یا به صورت رد پای بیماری‌های اتو ایمنون باشد که به هر حال تست‌های اتو آنتی بادی مثبت است. افتراق فیبروز اتو ایمنون از فیبروز بدخیم بسیار حائز اهمیت است. زیرا هر کدام روش‌های درمان ویژه خود را دارند. (۱)

فیبروز مغز استخوان دارای علل گوناگونی از قبیل عفونت‌ها مانند سل، اختلالات غدد درون ریز مانند پرکاری پاراتیروئید، کاهش ویتامین D، بیماری‌های خود ایمن مانند لوپوس سیستمیک، سندرم شوگرن، اسکروز سیستمیک و بدخیمی‌های بافت خون ساز از قبیل نئوپلاسم‌های میلوئیدی، لنفوم هوچکین و غیر هوچکین، لوسمی‌های حاد مگا کاربویلاستیک و لوسمی سلول‌های مودار است.

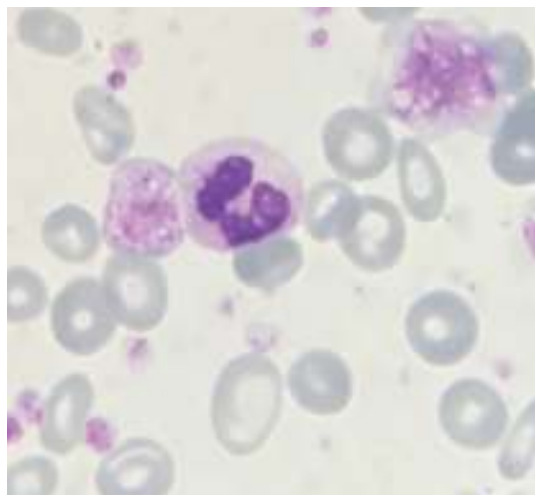
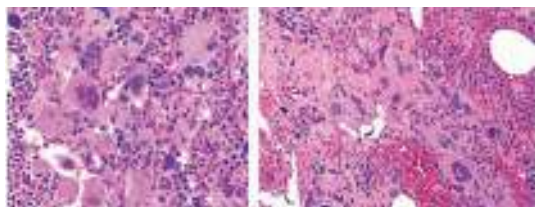
مواردی از قبیل هموگلوبین اوری حمله‌ای سرمای و سندرم پلاکت‌های خاکستری نیز با فیبروز مغز استخوان ممکن است تظاهر کنند. داروهای محرک‌های آگونیستی گیرنده ترومبوپوئین نیز ممکن است با فیبروز مغز استخوان همراه باشند و نهایتاً تهاجم سلول‌های سرطانی بافت‌های توپر به مغز استخوان از قبیل سرطان‌های پروستات، سینه و گوارش، موجب واکنش فیبروز می‌گردد.

شایع‌ترین علت فیبروز مغز استخوان میلو فیبروز ناشناخته اولیه (Primary myelofibrosis) و میلو فیبروز ناشی از پرخونی ورا است. فیبروز اتو ایمنون مغز استخوان در بیماری‌های خود ایمن به ویژه در لوپوس سیستمیک و آرتریت روماتوئید گزارش گردیده که تحت عنوان مایلو فیبروز ثانویه ناشی از اتو ایمنی (Secondary AIHF) از آن یاد می‌شود. در این موارد بیماری‌های لوپوس و یا روماتوئید آرتریت به اثبات رسیده و چنانچه فیبروز بر مبنای تست‌های سرولوژی اتو ایمنون و یا شواهدی از آن باشد تحت عنوان فیبروز اتو ایمنون اولیه (Primary) از آن یاد می‌شود. نوع ثانویه در غالب موارد

گفتنی است که یافتن پلاکت با مورفولوژی درشت و غیر معمول که به آن مورفولوژی عجیب و غریب (Bizarre shape) گویند و نیز یافتن مگاکاریوسیت های کوتوله در خون محیطی همگی بیانگر PMF می باشند.

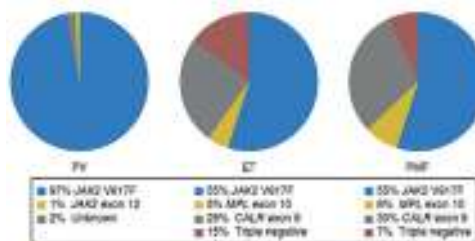
Feature	PMF	MF
<b>Bone marrow features</b>		
Megakaryocytes	Thrombocytosis and atypic	Lack of clustering/atypic
Microrubriclular dysplasia	±	-
Ringkilia or microkilia	±	-
Lymphocytic infiltration	±	±
Dispersed mast cells	±	-
<b>Laboratory features</b>		
Anemia	±	±
Erythrocytosis	Usually ±	±
Elevated LDH	±	±
Neutrophilia	±	±
<b>Clinical features</b>		
Constitutional symptoms	Common	Uncommon
Splenomegaly	Common	Uncommon
<b>Other signs</b>		
Leukocytoclastic	±	±
JAK2, CALR, or MPL mutation	> 90% of cases	-

افتراق مایلو فیبروز اولیه از مایلو فیبروز اتو ایمون



حضور پلاکت های عجیب و غریب و بی قواره و مشاهده مگاکاریوسیت های آتیپیک و خوشه ای شدن آن ها در همراهی با فیبروز مغز استخوان گویای فیبروز بدخیم اولیه (PMF) می باشد و افزایش بازوفیل یا ائوزینوفیل ضریب شک را بالاتر می برد (۵)

وجود اتو آنتی بادی در تعداد چشم گیری از بیماران PMF اولیه و متعاقب پر خونی ورا کومبز مستقیم و آنتی بادی ضد پلاکت مثبت است. به هر حال کلونالیته در PMF (میلوفیبروز اولیه بافت خون ساز) با جهش های Jak2، CALR و MPL در حدود ۹۰٪ بیماران یافت شده و ویژه این گونه فیبروز بدخیم است. (۲)



مثبت شدن جهش های CALR، Jak2، و MPL-C بیانگر فیبروز اولیه (Primary myelofibrosis) است. توجه داشته باشید که تعدادی از بیماران مبتلا به پر خونی ورا و همین طور ترومبوسایتمی اساسی در سیر بیماری ممکن است به مایلو فیبروز ختم شوند. (۸)

### معیارهای مورفولوژی

- ۱- واکنش لکواریتروبلاستیک با گلبول های قرمز هسته دار و سلول های نارس نوتروفیلی، گلبول های قطره اشکی و بازوفیلی به نفع PMF می باشد در حالی که واکنش لکواریتروبلاستیک در نوع فیبروز خود ایمن نادر است.
- ۲- فقدان ائوزینوفیلی و بازوفیلی محیطی در فیبروز خود ایمن
- ۳- درجه فیبروز ناشی از بیماری های خود ایمن خفیف است (MF1)
- ۴- نبود استئواسکلروز در فیبروز خود ایمن
- ۵- نبود هایپرپلازی گرانولوسیتی و مگاکاریوسیتی در فیبروز خود ایمن
- ۶- نبود تغییرات دیس پلاستیک از قبیل مگاکاریوسیت های تک لوبه و پلگر کاذب در فیبروز های خود ایمن
- جهش های اپی ژنتیک از قبیل جهش ASXL1، TET2 و DNMT3A همراهی با کلونالیته در PMF دارند.





## References

- 1- Marcellino B, Jamal SMEI, O. Mascarenhas J. Distinguishing Autoimmune Myelofibrosis from Primary Myelofibrosis. *Clinical Advances in Hematology & Oncology*. 2018; 16 (9): 619-26.
- 2- Mistry J, Knee G, Jayakar V. Systemic lupus erythematosus presenting to haematology with pancytopenia and features of macrophage activation syndrome. *BMJ Case Rep*. 2018.
- 3- Beyan E, Beyan C, Turan M. Hematological presentation in systemic lupus erythematosus and its relationship with disease activity. *Hematology*. 2007;12(3):257-61.
- 4- Sasidharan PK, Bindiya M, Sajeeth Kumar KG. Systemic Lupus Erythematosus- A Hematological Problem. *Journal of Blood Disorders & Transfusion*. 2013.
- 5- M Voulgarelis , S Giannouli, A Tasidou, D Anagnostou, P D Ziakas, A G Tzioufas. Bone marrow histological findings in systemic lupus erythematosus with hematologic abnormalities: a clinicopathological study. *Am J Hematol*. 2006;81(8):590-7.
- 6- Fayyaz A, Igoe A, Kurien B, Danda D, A James J, A Stafford H. Haematological manifestations of lupus. *Lupus Sci Med*. 2015; 2(1): e000078.
- 7- Henry's Clinical Diagnosis and Management by Laboratory Methods 22nd Edition.
- 8- Hematology: Basic Principles and Practice. Ronald Hoffman, Elsevier.

